Aus der Chirurgischen Universitätsklinik Breslau.
(Direktor: Geheimrat Prof. Dr. Küttner.)

Thyreoiditis simplex chronica.

Inaugural-Dissertation

zur

Erlangung der Doktorwürde

in der

Medizin und Chirurgie

der

Medizinischen Fakultät der Schlesischen Friedrich Wilhelms-Universität zu Breslau

vorgelegt von

Erich Schuntermann
zu Breslau.

Breslau 1925.
Druck der Breslauer Genossenschafts-Buchdruckerei, E. G. m. b. H.

Gedruckt mit Genehmigung der Medizinischen Fakultät
der Universität Breslau.

1. Berichterstatter: Dr. Rahm,
2. „ Professor Dr. Küttner.

R. UNIV.
BIBLIOTHEEK
LEIDEN

Meiner lieben Mutter

in Dankbarkeit zugeeignet.

Digitized by the Internet Archive
in 2026

https://archive.org/details/IA41543121_0147

Es sei mir gestattet, Herrn Privatdozent Dr. Rahm für die Anregung zu dieser Arbeit meinen Dank auszusprechen.

Breslau, im April 1924.

Der Verfasser.

Die Entartung der Schilddrüse im Sinne der Kropfbildung ist für manche Gegenden — besonders sind hiervon die Höhenorte betroffen — so charakteristisch, daß man sie dort als endemische Krankheit ansieht. Die Behandlung dieser Schilddrüsenerkrankungen war früher eine durchaus interne. Heute aber hat sie teils aus sozialen, teils aus medizinischen Gründen mehr der chirurgischen weichen müssen, und kommt eigentlich nur noch als Vor- und Nachbehandlung zu der Operation in Frage.

Fast ebenso wichtig wie die chirurgische Behandlung des Kropfes ist diejenige der aus dem embryonalen Leben persistierenden Gebilde, die man kurz als mediale und laterale Halszysten zu bezeichnen pflegt. Sind sie doch nicht selten der Ausgangspunkt schwerer, geschwulstartiger Neubildungen. Um sich ein richtiges Bild von diesen Zysten zu machen, muß man sich die entwicklungsgeschichtliche Anlage der Schilddrüse vergegenwärtigen.

Die Schilddrüse entsteht durch Verschmelzen einer unpaaren medialen und zwei lateralen Anlagen.[1]) Der mediale Anteil ist die eigentliche Bildnerin des normalen Schilddrüsengewebes. Sie entspringt aus der ventralen Schlundwand zwischen den beiden ersten Schlundfurchen in Form einer Epithelausstülpung, die sich zu einem gestielten Bläschen abschnürt. Der ursprüngliche hohe Stiel (Ductus thyreoglossus sive lingualis) ist noch eine Zeitlang als solider Epithelstrang nachweisbar. Die paarige laterale Anlage nimmt ihren Ursprung von der fünften Schlundspalte. Das Epithel stülpt sich ebenfalls aus und treibt verzweigte

[1]) Aschoff, Pathol. Anatomie II (2).

Gänge. Die frühere Annahme, daß auch hieraus Schilddrüsengewebe entsteht, wurde später bestritten. Für den Ausdruck „seitliche Schilddrüsenanlage“ wurde deshalb die Bezeichnung „postbranchialer“ oder „ultimobranchialer Körper“ gesetzt.

Die Schilddrüsenanlage läßt ihr Epithel zu verzweigten Gebilden aussprossen, die sich untereinander in netzförmige Verbindung setzen. Durch gefäßführendes embryonales Bindegewebe werden sie getrennt. In einem weiteren Stadium schnürt das Bindegewebe von diesen netzförmigen Strängen rundliche Epithelballen ab. In ihnen entwickelt sich durch Sekretion ein Hohlraum, um den sich die Epithelien in einfacher Lage gruppieren. So besteht die fertige Schilddrüse aus allseitig abgeschlossenen Bläschen mit normaler Weise spärlichem Kolloid und einschichtigem kubischen Epithelbelag. Blut- und lymphgefäßführende Bindegewebe trennt diese Follikel voneinander. Die interlobulären Arterien zeigen, meist an den Teilungsstellen, oft knotenförmige Verdickungen der Intima, die man als Zellenknospen bezeichnet. Ihre Bedeutung ist noch unklar.

Makroskopisch lassen sich an der Schilddrüse ohne Mühe zwei Seitenlappen feststellen, die vor dem zweiten oder dritten Trachealknorpelring durch ein schmales Mittelstück, den Isthmus, verbunden werden. Die Kommunikation mit dem Schlundwandepithel ist allen drei Anlagen verloren gegangen. Die Schilddrüse besitzt demnach keinen Ausführungsgang. Von der unpaaren medialen Anlage kann sich gelegentlich ein Kanal erhalten. Er zieht vom foramen coecum nach dem Zungenbein (ductus thyreoglossus sive lingualis). Vom Isthmus oder einem der beiden Seitenlappen strebt mitunter median ein Fortsatz aus Schilddrüsengewebe in die Höhe (processus pyramidalis), der bis zur vorderen Inzisur des Schildknorpels oder bis zum Zungenbein verlaufen kann.

Zur besseren Veranschaulichung sei unten die Skizze der entwicklungsgeschichtlichen Anlage der Schilddrüse beigefügt.

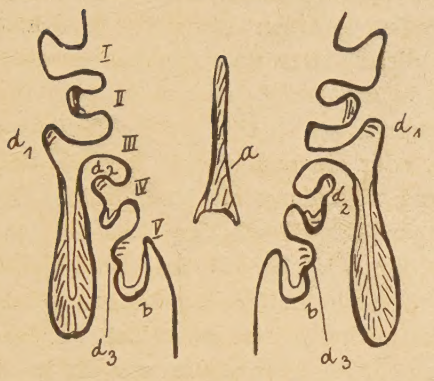

I—V Kiemen-(Schlund)taschen,
a mediale Schilddrüsenanlage,
b laterale Schilddrüsenanlage
(post-, ultimobranchiale Körper,
d_1—d_3 Epithelkörperchen.[2])

Die Thyreoidea ist eine Drüse mit innerer Sekretion, deren Hauptfunktion im jüngeren und mittleren Alter liegt. In höherem Alter wird sie atrophisch. Die Follikel werden kleiner, in dem Epithel stellen sich Kern- und Protoplasmadegenerationen bei gleichzeitiger Vermehrung des Bindegewebes ein.

Bei normaler Schilddrüsenentwicklung sollen kaum Reste der Anlagen, insbesondere der post- oder ultimobranchialen Körper zurückbleiben. Mitunter finden sich aber solche Reste. Diese führen manche Autoren auf die ultimobranchialen Körper zurück.[3]) Andere dagegen halten sie für indifferente Kiemengangreste.[4])

Störungen in der Entwicklung der Schilddrüse kommen in Form mangelhafter oder fehlender Anlage der ganzen

---

[2]) Die Skizze ist aus Aschoff, Pathologische Anatomie, entnommen (2).

[3]) Gletzowa (9, 10).

[4]) Erdheim, Zuckermann (6, 7, 27).

Drüse (Thyreoaplasie) oder einzelner Teile vor. Bei solchen Aplasien werden gelegentlich Knoten an der Zungenbasis dicht hinter dem foramen coecum beobachtet. Sie bestehen in der Regel aus gewucherten Elementen des ductus thyreoglossus und sind solide Zapfen- und Plattenepithelgänge, oder sie setzen sich aus Schilddrüsengewebe zusammen und sind dann oft kolloidreich. Enthalten die Knoten genügend funktionsfähiges Material, so können sie vikariierend für die aplastische Schilddrüse eintreten. Durch ihre operative Entfernung können dann die thyreopriven Ausfallerscheinungen ausgelöst werden. Auch an der normalen Schilddrüsenstelle zur Seite der Trachea können sich neben den oberen Epithelkörperchen Knötchen mit zystischen Räumen, die mit Schleim ausgefüllt sind, finden. Diese können auf die ultimobranchialen Körper oder andere Kiemengangreste bezogen werden. Bei der einseitigen, bisher nur links beobachteten Schilddrüsenaplasie, die natürlich nicht zu Ausfallserscheinungen führt, sind diese zystischen Gebilde ebenfalls gefunden worden, und zwar auf der Seite des Defekts.

Auch bei sonst normal angelegten Schilddrüsen können auf der Strecke, die entwicklungsgeschichtlich dem Verlaufe des ductus thyreoglossus entspricht, akzessorische Schilddrüsen auftreten, die sogar seitlich von der Hauptdrüse nach unten hinter dem sternum bis zum Aortenbogen liegen können. In ihrem Bau entsprechen sie völlig der Hauptdrüse und können auch dieselben entzündlichen, strumösen und geschwulstartigen Erkrankungen wie diese aufweisen. Ebenso können vom ductus thyreoglosssus sive lingualis selbst kürzere oder längere Strecken erhalten bleiben und gelegentlich zu geschwulstartigen Bildungen den Anlaß geben.

Alle diese Gebilde, die dem entwicklungsgeschichtlichen Verlaufe des ductus thyreoglossus entsprechen, faßt man unter dem Sammelnamen „mediale Halszysten“ zusammen; die auf die ultimobranchialen Körper zurückzuführenden nennt man dagegen „laterale Halszysten“.

Im Verhältnis zu den Hyperplasien kommen entzündliche Veränderungen der Schilddrüse viel seltener zur Beobachtung. So pflegen z. B. meist im Anschluß an eine Allgemeinerkrankung des Organismus, wie Gelenkrheumatismus, Influenza, Angina, Typhs, Masern und andere Infektionskrankheiten, Entzündungen der Schilddrüse aufzutreten. Die Erkrankung ist oft so geringfügig, daß sie von den meisten Patienten völlig übersehen wird. Allgemeine Störungen durch die Erkrankung der Schilddrüse oder gar Ausfallserscheinungen sind nie beobachtet worden. Simmonds,[5]) dem wir eine gründliche Kenntnis der Thyreoiditiden verdanken, äußert sich folgendermaßen darüber:

„. . . daß wir im Verlaufe akuter Infektionskrankheiten nur zwei diffuse Veränderungen in der Thyreoidea feststellen konnten, eine qualitative und quantitative Veränderung des Kolloids und eine erhöhte Desquamation des Follikelepithels. Beide Veränderungen sind indes völlig inkonstant und können selbst bei den schwersten Infektionen völlig fehlen. Dabei handelt es sich im Grunde nur um oberflächliche Prozesse, und es ist daher nicht anzunehmen, daß diese diffusen Veränderungen des Organs zu einer dauernden Schädigung seiner Funktion führen können.“[6])

Es handelt sich hierbei wohl um fortgeleitete Infektionen, die in dem allgemeinen Krankheitsbilde keine Erscheinungen machen und nach Abklingen der Infektion restlos ausheilen.

Anders ist es dagegen mit der von de Quervain[7]) beschriebenen Thyreoiditis simplex. Es handelt sich hierbei nach übereinstimmenden Ansichten vieler Autoren (Burk,[8])

---

[5]) Simmonds, Beiträge z. Pathol. Anatomie 1917/63 (23).
[6]) Der gesperrte Druck stammt von mir.
[7]) de Quervain (4).
[8]) Burk (3).

Dunger,[9]) Lublinski[10]) um ein scharf umschriebenes Krankheitsbild, das sich klinisch durchaus hervorhebt.

Histologisch finden sich neben der oben schon erwähnten Veränderung des Kolloids und Desquamation des Epithels in allen Fällen eine starke Einwanderung von Leukozyten in die Follikel. Derartige diffuse entzündliche Veränderungen, die in der Regel das ganze Organ betreffen, können natürlich zu ernsten Störungen der Funktion Anlaß geben und die bekannten Ausfallserscheinungen auslösen. Solche ernste Allgemeinstörungen, die meist mit Heiserkeit, Schmerzen, Schwellung des Organs und Fieber verbunden sind, wurden auch verschiedenartig beobachtet.

„Gilbert und Castaigne, Remhold, de Quervain, Ilocisti konnten Basedow-Erscheinungen nach Thyreoiditiden beobachten, die sich an Typhus, Influenza, Polyarthritis angeschlossen hatten, Remlinger, Marfan berichten über Myxödemsymptome nach Typhus und Polyarthritis."[11])

Gar nicht so selten sind die herdförmigen Erkrankungen der Schilddrüse, die im Anschluß an Septicämien in Form von Abszeßbildung in der Thyreoidea gefunden worden sind. Simmonds behauptet zwar, daß diese Art der Abszeßbildung zu den Seltenheiten gehört. In den achtzehn Fällen, die er als herdförmige Erkrankungen der Schilddrüse im Anschluß an Infektionskrankheiten veröffentlicht, befinden sich aber nicht weniger als sechzehn Fälle, bei denen sich diese Veränderungen nach Sepsis gefunden haben. Die Größe der Abszesse spielt da m. E. nach keine Rolle. Simmonds scheidet aber hier streng. Er sieht in den mitunter nur mikroskopisch nachweisbaren Herden „Bakterienembolien". Man kann aber jeden Abszeß ebenfalls als eine „Bakterienembolie" bezeichnen. Es ist wohl nicht angängig, daß der Unterschied, makroskopisch sichtbare pyämische Infiltrate, als Abszesse und nur mikroskopisch

[9]) Dunger (5).
[10]) Lublinski (19).
[11]) Simmonds, Beitrag z. Pathol. Anatomie 1917/63 (23).

nachweisbare als „Bakterienembolien“ bezeichnet werden. Die mikroskopisch nachweisbaren Veränderungen durch Bakterien in der Thyreoidea spielen in Anbetracht der schweren Allgemeinerkrankung, wie es doch die Sepsis ist, für das Einleiten einer Therapie gar keine Rolle. Hier könnte man rein klinisch scheiden zwischen Abszessen, die ohne ernste Störung des Allgemeinbefindens septischer Art durch Fortleitung eitriger Prozesse aus der Nachbarschaft entstanden sind, und Bakterienembolien. Jene, sie sollen einmal sekundäre Abszesse genannt werden, sind natürlich erfolgreich therapeutisch anzugreifen, während eine Therapie bei den Bakterienembolien nur auf das Bekämpfen der Sepsis gerichtet sein kann und muß.

Auf Grund des Dargelegten ist es möglich, die entzündlichen Erkrankungen der Thyreoidea dahin zu gruppieren, daß man die nach Simmonds mit Veränderung des Kolloids und Desquamation des Follikelepithels einhergehenden diffusen, im Anschluß an Infektionskrankheiten auftretenden Veränderungen der Schilddrüse als Thyreoiditis catarrhalis bezeichnet. Ihr gegenüber würde die von de Quervain als Thyreoiditis simplex benannte stehen. Die von Simmonds als herdförmige Erkrankungen der Schilddrüse im Anschluß an septische Prozesse bezeichneten Thyreoiditiden könnte man dann als Thyreoiditis purlenta, die mit besonders großer Abszeßbildung als Thyreoiditis abscedens benennen. Ihnen würden sich als weitere spezifische chronische Entzündungen die Tyreoiditis tuberculosa und luetica anschließen.

Bemerkenswert ist hierbei noch eins. Bei chronischen Thyreoiditiden können an mikroskopischen Schnitten Rundzellenhäufungen herdförmiger Art vorkommen. Es handelt sich hierbei um Lymphozyteneinwanderungen auf Grund eines chronischen Reizes, wobei es einerlei ist, ob ein lokaler Reizzustand oder eine allgemeine Störung vorliegt. Am häufigsten sind diese Rundzelleninfiltrate bei Basedow-

kranken gefunden worden (Herzel,[12]) Müller,[13]) Farner,[14]) Kocher.[15]) Aber auch in malignen Strumen und tuberkulösen Kröpfen hat man sie gesehen (Hedinger,[16]) Ruppaner.[17])

Nach Simmonds[18]) können die Reize, die für das Einwandern der Lymphozyten in das Gewebe verantwortlich zu machen sind, verschiedener Art sein. Chemische, mechanische und entzündliche Momente spielen dabei eine Rolle. Als chemischen Reiz sieht Simmonds das qualitativ und quantitativ veränderte Sekret der Basedow-Schilddrüse, vielleicht auch die therapeutische Jodmedikation, worauf auch schon von Werdt und Hedinger hingewiesen haben, an. Bei anderen Kropfbildungen und bei Geschwülsten des Organs will Simmonds einen mechanischen Reiz voraussetzen, wogegen bei chronischen Thyreoiditiden ein entzündlicher anzunehmen ist.

Simmonds konnte in 75% aller Basedow-Schilddrüsen die Herdbildungen mit Sicherheit feststellen, während es ihm nur in 15% aller anderen Strumen möglich war, sie anzutreffen. Auch in unvergrößerten, makroskopisch normal erscheinenden Schilddrüsen finden sich öfter solche Herde. Sie kommen nach Simmonds wesentlich häufiger bei dem weiblichen Geschlecht vor. Vor der Pubertät sind die Rundzelleninfiltrate äußerst selten anzutreffen. Mit zunehmendem Alter werden sie häufiger. Nach Simmonds sind anämische und fette Individuen bevorzugt. Eine Erklärung dafür kann Simmonds auch nicht abgeben.

Die Ätiologie dieser Herde ist sehr umstritten. v. Gierke[19]) sieht in ihnen ein Zeichen des status thymi-

[12]) Herzel (13).
[13]) Müller (20).
[14]) Farner (8).
[15]) Kocher (16).
[16]) Hedinger (11).
[17]) Ruppaner (22).
[18]) Simmonds (24).
[19]) Aschoff (2).

colymphaticus. Langhans[20]) sagt, sie sind kongenitaler Natur. Lubartsch[21]) führt sie auf wiederholte Entzündungen zurück, Hedinger und v. Werdt, wie schon erwähnt, auf Jodmedikation. Am wahrscheinlichsten ist es, wenn man die Herdbildungen gar nicht mit einer einzigen causa zu erklären sucht und sich auf Simmonds Standpunkt stellt, der sie als Wirkungsergebnisse einer Reihe von chronischen Reizen ansieht.

Und doch muß man mit der Deutung von Rundzelleninfiltraten in der Thyreoidea sehr vorsichtig sein. Darauf weist Simmonds schon hin, und auch ein Fall der Chirurgischen Klinik zu Breslau, auf den später noch zurückgekommen werden soll, beweist das. Simmonds hat besonders häufig bei Säuglingen, aber auch bei anderen Kindern kleine Haufen dichtgedrängter, durch auffallend dunkle Kernfärbung sich auszeichnender Rundzellen, die sehr an Lymphozyten erinnern, gefunden. Sie unterscheiden sich aber doch tinktoriell von Lymphozyten und liegen in dichten, scharf umschriebenen Haufen, die erkennbare Übergänge zu Follikelepithelien zeigen. Simmonds hält sie für kleine epitheliale Zellen.

Über einen solchen Fall chronischer Entzündung der Thyreoidea, oder besser gesagt eines Teiles der Thyreoidea, der dem lobus pyramidalis oder einer medialen Halszyste entspricht, mit diffuser Rundzelleninfiltration, soll im folgenden berichtet werden. Das Material dazu stammt von der Chirurgischen Universiätsklinik zu Breslau (Direktor Herr Geheimrat Küttner) und wurde liebenswürdigerweise von Herrn Privatdozent Dr. Rahm zur Verfügung gestellt.

Es handelt sich im vorliegenden Falle um die 15 jährige Klara R., die am 30. Jan. 1924 die Chirurgische Poliklinik wegen eines pflaumengroßen Tumors in der Mediallinie des Halses aufsuchte. Die Patientin gibt auf Befragen an, erst seit etwa 14 Tagen eine Anschwellung am Halse bemerkt zu

---

[20]) Bei von Werdt zitiert.

[21]) Lubartsch (18).

haben. Vor einigen Tagen will die Patientin heiser gewesen sein.

Die lokale Untersuchung ließ zwischen povum Adami und Zungenbein eine längliche, hühnereigroße Geschwulst erkennen. Von tropfenförmiger Gestalt war sie an der untersten Stelle mit der Haut verwachsen und gegen die Halsfascie nicht verschieblich. Nach oben zu reichte der Tumor bis in die Mitte des Zungenbeins. Fluktuation war nicht festzustellen.

Diagnose: Tumorbildung, ausgehend von einer medialen Halszyste.

Die Operation, die in Lokalanästhesie mittels eines etwa 4 cm langen Querschnittes parallel den Spaltlinien der Haut über der Höhe der Geschwulst ausgeführt wurde (Rahm), ergab ein festes Verwachsensein der Haut mit dem Tumor. Man kam in ein festes Narbengewebe. Auch von der Halsfascie konnte der Tumor nur scharf gelöst werden.

Die Musculi sternohyoidei und sternothyreoidei waren etwas nach rechts und links zur Seite gedrängt und in ihren medialen Bezirken nur scharf von der Geschwulst zu trennen. Es gelang also nur mittels des Messers, die Geschwulst von der Umgebung zu isolieren und nach oben zu stielen. Bei diesem Versuch wurde der sich gegen die Mitte des Zungenbeins verjüngende Tumor mit dem Messer verletzt. Es entleerten sich einige weiche, markige, braunrote Geschwulstpartikel, die wie Strumagewebe aussahen. Darauf wurde der Stiel der Geschwulst am Zungenbein scharf abgelöst, und die Wunde nach Zurücklagerung der Halsmuskeln in typischer Schichtennaht geschlossen. Von einer Drainage der Wunde wurde abgesehen. Im Anschluß an die Operation infolge einer Zwangshaltung im Verbande hatte sich bei dem Kinde ein caput obstipum entwickelt, das durch Massage und Turnen völlig geheilt wurde.

Die mikroskopische Untersuchung des Tumorgewebes, die im Pathologischen Institut der Universitätskliniken zu Breslau und an der Chirurgischen Klinik zu Breslau ausgeführt wurde, zeigt in den Grundzügen eine weitgehende

Übereinstimmung des histologischen Befundes. Das Gewebe stellte sich als das Produkt einer mehr oder weniger chronischen Entzündung dar. Neben mehr fibrösen Teilen, die aber auch noch reichlich von Rundzelleninfiltraten durchsetzt waren, fanden sich auch Bezirke jüngeren Granulationsgewebes, das an einem Rande mit Plasmazellen auslief. An einer Stelle lagen auf diesem Rande einige Zellkomplexe, deren Natur sich nicht näher bestimmen ließ. Eine epitheliale Herkunft ließ sich nicht mit Sicherheit ausschließen. Im allgemeinen handelte es sich nach den mikroskopischen Schnitten um einen entzündlichen Tumor ohne Spezifität.

Es ist besonders bemerkenswert, daß in dem Falle R. so wenig Charakteristisches für eine Thyreoiditis aus der Anamnese ersichtlich ist. Der Tumor entstand allmählich völlig ohne jedes Schmerzgefühl und ohne jede Störung des Allgemeinbefindens. Im allgemeinen pflegt dies bei Thyreoiditiden nicht der Fall zu sein. Die mehr oder weniger stark vergrößerte Drüse, die mitunter sehr druckschmerzhaft ist, kann die verschiedenartigsten Erscheinungen auslösen. Dunger[22]) hat in seinen sieben veröffentlichten Fällen von nicht eitriger Thyreoiditis acuta das auch beobachten können. Aber in der Mehrzahl seiner Fälle fanden sich doch die für die Thyreoiditis charakteristischen Symptome. Halsschmerz, der spontan wie bei einer Angina auftritt, und sich ebenfalls wie bei der Angina besonders bei Schluckakt äußert, mehr oder weniger umschriebene Druckschmerzhaftigkeit der entzündeten und vergrößerten Schilddrüse pflegen als Zeichen der Mitbeteiligung des gesamten Organismus mit Fieber von wechselnder Höhe einher zu gehen. Die Erscheinungen bleiben in der Regel einige Tage bestehen und klingen unter symptomatischer Therapie allmählich ab. Eine entzündliche dauernde Vergrößerung der Drüse oder eine Knotenbildung in derselben ist, soviel aus der Literatur zu ersehen war, bei diesen einfachen Fällen von Thyreoiditis nicht beobachtet worden. Dunger bezeichnet seine sieben

[22]) Dunger (5).

veröffentlichten Fälle als nicht eitrige akute Thyreoiditis. Vielleiht hat Dunger hier schon, bewußt oder unbewußt, einen Unterschied gemacht zwischen seinen Fällen von Thyreoiditis und den mit Veränderung von Kolloid und Desquamation des Follikelepithels einhergehenden, nicht selten zu dauernden Funktionsstörungen des Organs führenden Schilddrüsenentzündungen, die man als Thyreoiditis simplex bezeichnet. Einen solchen Fall von akuter nicht eitriger Thyreoiditis, die zu ausgesprochenen Basedowsymptomen (Exophthalmus, Tachykardie, Struma, Gräfe-, Möbius- und Stellwagsches Symptom) geführt hat, veröffentlicht auch Apelt.[23]) Hier dürfte zweifellos eine Thyreoiditis simplex vorgelegen haben. In den von Dunger publizierten Fällen ist ebenfalls die vorsichtige Diagnose Thyreoiditis acuta berechtigt. Und doch könnte man hier vielleicht aus Verlauf und Heilung die Differenzialdiagnose stellen auf Thyreoiditis catarrhalis, um so mehr, als Dunger in seinen sieben Fällen sechsmal eine vorhergegangene mehr oder weniger akut verlaufende Infektionskrankheit feststellen und eine ernstliche Störung der Schilddrüsenfunktion nicht beobachten konnte. Eigentlich wird sich eine Differenzialdiagnose zwischen Thyreoiditis simplex und catarrhalis intra vitam in den wenigsten Fällen mit Sicherheit stellen lassen. Die Trennung der beiden Erkrankungen ist mehr eine pathologisch-anatomisch-histologische und wird sich klinisch nur in Extremfällen geltend machen können, in denen die Zerstörung von funktionsfähiger Schilddrüsensubstanz so weit fortgeschritten ist, daß daraus schwere Allgemeinstörungen im Sinne des Morbus Basedow und Myxoedems resultieren.

In dem berichteten Falle hat sich eine der Thyreoiditis vorhergegangene mehr oder weniger manifest gewordene Infektionskrankheit anamnestisch nicht feststellen lassen. Der Tumor entstand schmerzlos. Die Heiserkeit, die sich im Verlauf der Erkrankung eingestellt hatte, ist zweifellos sekundärer Natur gewesen. Sieht man sie wirklich als ein

[23]) Apelt (1).

Zeichen einer Laryngitis an, so ist dennoch kaum anzunehmen, daß diese Laryngitis Ursache der Thyreoiditis gewesen ist. Die Heiserkeit ist doch erst ungefähr acht Tage, nachdem der Tumor schon deutlich entwickelt war, entstanden. Deshalb besteht die Möglichkeit, daß die Laryngitis sekundär entstanden ist als Infektion von der Thyreoiditis aus.

Außer der völlig unklaren Ätiologie des entzündlichen Tumors ist auch sein weiteres Verhalten während der Beobachtung recht merkwürdig. Innerhalb von vierzehn Tagen ist die Geschwulst entstanden. Das kann man nicht gut als akut ansehen. Keine anginösen Beschwerden, keine Druckschmerzhaftigkeit der Schilddrüse, keine Temperatursteigerungen, also gerade die klassischen Symptome für eine Thyreoiditis fehlen. Man hätte vielleicht auch annehmen können, daß es sich um eine sehr kleine mediale Halszyste gehandelt hätte, die durch wenig virulente Bakterien infiziert wurde. Deshalb ist kein Eiter, wohl aber Granulationsgewebe aufgetreten. Dagegen spricht einesteils die Größe der Geschwulst, andererseits der Kolloidreichtum, der ganz dem eines wohl ausgebildeten Schilddrüsenlappens entsprach. Im allgemeinen spielt das aber keine Rolle, denn wenn eine Zyste vorlag, so war diese eben entzündlich erkrankt. Dies ist ja, wie eingangs bemerkt, möglich und ändert an der pathologisch-histologischen Diagnose nichts. Die Diagnose konnte klinisch nicht gestellt werden. Die Patientin kam in die Poliklinik, als die Geschwulst schon infolge ihrer fibrösen Umwandlung durchaus den Eindruck einer tumorartig umgewandelten Halszyste machte. Höchstens könnte die merkwürdige Art ihrer Entstehung klinisch auffallen. Die Sicherstellung der Diagnose mußte erst durch die radikale Exzision des Tumors erfolgen. Und hier zeigte es sich, daß er ein Produkt mehr oder weniger chronischer Entzündungen war. Das sprach zunächst einmal für eine Thyreoiditis. Zu der Differenzialdiagnose simplex hat uns ein Vergleich mit den beiden Veröffentlichungen

Simmonds[24]) gebracht, der als Thyreoiditis simplex zwei fibrös-atrophische Schilddrüsen älterer Leute mit Lymphozyteninfiltraten publizierte. Bei dem einen Fall konnte als ätiologisches Moment für die schwere Schilddrüsenerkrankung eine Polyarthritis nachgewiesen werden. Simmonds wundert sich, daß trotz der hochgradigen Atrophie der Thyreoidea keine Ausfallserscheinungen vorhanden waren. Dem wäre entgegen zu halten, daß bei Anwesenheit sogenannter glandulae parathyreoideae sive thyreoideae accessoriae, wie oben erwähnt, die Ausfallserscheinungen nicht sofort aufzutreten brauchen. Es können diese Nebenschilddrüsen lange Zeit hindurch vikariierend wirken. Die erste Patientin Simmonds ist an Herzdegeneration mit hydropischen Ergüssen, also an den Folgen der durch die Polyarthritis bedingten Endocarditis chronica zugrunde gegangen. Im Sektionsbericht ist die Anwesenheit eventuell vorhandener glandulae parathyreoideae nicht besonders erwähnt. Vielleicht ist bei der Sektion nicht darauf geachtet worden. Im zweiten Falle von Simmonds handelte es sich um eine 55 jährige Frau, die unter Myxödemerscheinungen gestorben war. Simmonds sagt hier wörtlich: „In einem zweiten Falle, in dem ich bei einer 55 jährigen unter Mxödemerscheinungen verstorbenen, früher g e s u n d e n Frau einen ähnlichen Befund an der Schilddrüse erheben konnte (gemeint ist hier die fibröse Atrophie des Organs), fehlt jede Erklärung für die Entstehung der schweren diffusen Schilddrüsenerkrankung. Polyarthritis hatte nicht vorgelegen, dagegen waren mehrere akute Infektionskrankheiten in früheren Jahren beobachtet worden."

Die Ätiologie der schweren Zerstörung des Organs war also in diesem Falle nicht einwandfrei festzustellen. Ob und inwieweit die früher durchgemachten Infektionskrankheiten hierbei eine Rolle spielen, läßt sich natürlich nur vermuten. „Im berichteten Falle handelt es sich um ein Kind, das stets gesund war. Und dennoch war eine Thyreoiditis

[24]) Simmonds (23).

vorhanden. Vielleicht ist für die Ätiologie der Thyreoiditiden der Weg, den Burk[25]) gewiesen hat, doch beachtenswert. Burk hat einen Fall von „rezidivierender akuter Thyreoiditis“ nach mechanischem Trauma gesehen. Das Trauma war zwar sehr gering; es handelt sich um hundertfältige Bewegung des Kopfes zur Seite, wobei die Schilddrüsengegend jedesmal an eine Versteifung eines Blusenkragens stieß. Burk sah nach Abstellen dieses Übels eine prompte Heilung der Thyreoiditis und konnte sie auf dieselbe Art wieder erzeugen. Vielleicht muß man das für die Entstehung von Thyreoiditiden berücksichtigen und infolgedessen infektiöse und traumatische Thyreoiditiden annehmen.

Mit Simmonds wäre jedenfalls darin konform zu gehen, daß er seine beiden atrophischen Schilddrüsen als Produkt einer Thyreoiditis simplex ansieht. Gerade diese Art der Thyreoiditiden pflegt mit fibröser Atrophie zu heilen. Aschoff[26]) bemerkt das ausdrücklich dadurch, daß er der Heilung der Schilddrüsenentzündungen ad integrum diejenige mit fibröser Atrophie gegenüberstellt. Es handelt sich zweifellos bei den beiden Patienten von Simmonds um eine chronische Thyreoiditis simplex, und die Übereinstimmung mit dem berichteten Falle ist so groß, daß nicht gezögert wurde, auch bei diesem Kinde eine Thyreoiditis simplex anzunehmen.

Es wären nun noch ein paar Worte über die Rundzelleninfiltrate, die in den mikroskopischen Präparaten des beschriebenen Falles von Thyreoiditis simplex gefunden wurden, zu sagen. Eingangs wurde schon bemerkt, daß Rundzellenhäufungen sich in der Thyreoidea bei chronischen Reizungen nicht selten finden. Es ist einfach die Beantwortung dieses Reizes durch den Organismus, der bestrebt ist, die schädliche Einwirkung des entzündungserregenden Agens durch Lymphozytose und Emigration von Lympho-

---

[25]) Burk (3).
[26]) Aschoff (2).

zyten in das erkrankte Gewebe auszuschalten. Das würde für den berichteten Fall zutreffen und Simmonds Ansicht, der die Lymphozyteninfiltrate in der Jugend als eine sehr seltene Erscheinung ansieht, scheinbar entgegenstehen. Aber vielleicht ist hier der Weg gewiesen, daß man für die in der gesunden und kranken Schilddrüse vorkommenden Rundzelleninfiltrate gar keine eindeutige, für alle in Frage kommenden Fälle zutreffende Erklärung abgeben kann. Die Ätiologie der Basedowschen Krankheit ist noch nicht sichergestellt; eine befriedigende Erklärung für die Entstehung maligner Strumen fehlt ebenfalls. Bei beiden Krankheitsformen finden sich häufig Rundzellenanhäufungen. Die in tuberkulösen Strumen gefundenen Lymphozytenplaques können ein am Orte der Erkrankung besonders stark und deutlich hervortretendes Zeichen der bei der Tuberkulose doch auch im allgemeinen beobachteten Lymphozytose sein. Wahrscheinlicher ist es aber, daß man es auch bei den in tuberkulösen Strumen auftretenden Lymphozytenhaufen mit einer örtlichen Reizlymphozytose zu tun hat, wie es in dem obigen Falle von Thyreoiditis simplex angenommen wurde. Man könnte vielleicht, dem Rechnung tragend, dann sagen, daß Lymphozyteninfiltrate in der Schilddrüse vorkommen.

1. bei chronischen Entzündungen des Organs als örtliche Lymphozytose zur Beantwortung des durch die chronische Entzündung gegebenen chronischen Reizes,
2. bei chronischen Störungen des Organs wie z. B. bei Morbus Basedow und malignen Strumen, Krankheiten, deren Ätiologie nicht geklärt ist, vielleicht ebenfalls als Beantwortung des chronischen Reizes,
3. in makroskopisch unvergrößerten, scheinbar normalen Schilddrüsen mit unklarer Ätiologie vielleicht als Zeichen eines mehr oder weniger stark ausgeprägten status thymicolymphaticus.

Im allgemeinen glaube ich, daß man derartige Lymphozytenanhäufungen in der Schilddrüse keine allzugroße Bedeutung beimessen darf. Sie sind als pathologisch-histologi-

scher Nebenbefund bei der mikroskopischen Untersuchung von Schilddrüsen interessant und können bei ausgedehnten Untersuchungen und einwandfreier Sicherstellung ihrer Herkunft vielleicht einmal an Bedeutung gewinnen. Die oben aufgestellten Hypothesen über die Ätiologie der Lymphzelleninfiltrate in der Thyreoidea entbehren natürlich des exakten Beweises. Es liegt auch gar nicht im Bereiche dieser Arbeit, die als Thema einen Fall von Thyreoiditis simplex von atypischem Verlaufe ohne vorhergegangene nachweisbare Infektionskrankheit bei einem Kinde hat, die Ätiologie der zufällig als Nebenbefund beobachteten Rundzelleninfiltrate zu klären. Das Thema wird eigentlich nur deshalb berührt, weil in diesen Rundzellenanhäufungen ein Bezirk in einer Randzone beobachtet werden konnte, der das völlige Ausschließen epithelialer Zellen nicht gestattete. Damit wäre die Möglichkeit offen, in dem Tumor an die Umwandlung desselben in eine maligne Neubildung zu denken.

Als solche maligne Neubildung käme nur nach Art der gefundenen Zellen das Sarkom in Betracht. In der Literatur war über Umwandlung eines Entzündungsproduktes in sarkomatöses Gewebe nichts zu finden. Dazu kommt, daß die Zellkomplexe, deren Natur nicht näher festzustellen war, derart undifferenzierbar waren, daß man sie überhaupt in kein System bringen konnte. Vielleicht wäre noch eher als an junge Sarkomzellen hierbei an jene von Simmonds beobachteten Zellen epithelialer Herkunft zu denken, von denen er selbst sagt, daß er in Schilddrüsen von Kindern oft lymphozytenähnliche Zellen fand.[27])

„Bei Säuglingen recht häufig, aber auch bei anderen Kindern trifft man kleine Haufen dicht gedrängter, durch auffallend dunkle Kernfärbung sich auszeichnender Rundzellen, die sehr an Lymphozyten erinnern."

Aber diese Zellen weichen doch in tinktorieller Beziehung von dem Verhalten der Lymphozyten ab. Sie liegen dicht in scharf umschriebenen Haufen und lassen Übergänge

[27]) Simmonds (24).

zu den Follikelepithelien erkennen. Simmonds hält diese Zellnester für epitheliale Zellen. Was sie bedeuten und wie sie zustande kommen, ging aus Simmonds Zeilen nicht klar hervor. Jedenfalls wäre es möglich, die Zellkomplexe, die sich in den mikroskopischen Schnitten des berichteten Falles fanden, ebenfalls für solche in kindlichen Schilddrüsen vorkommende epitheliale Zellen zu halten, die im Grunde bedeutungslos sind und wohl kaum zu malignen Umwandlungen und Neubildungen in der Schilddrüse den Anlaß geben können.

Simmonds[28]) bezeichnet die nicht eitrige akute sowie chronische Form der Thyreoiditis als diffuse, fast das ganze Organ betreffende Veränderung. Und doch scheint es, als ob dieses durchaus nicht der Fall zu sein braucht. Dunger[29]) konnte von den sieben von ihm beobachteten Fällen von akuter nicht eitriger Thyreoiditis jedesmal eine mehr oder weniger scharfe Umgrenzung der Entzündung feststellen. Sechsmal allein lag der Sitz der Erkrankung im Isthmus, während der rechte oder linke Schilddrüsenlappen ein besonders häufiges Befallensein nicht erkennen ließ. Im Gegensatz zu diesen, eigentlich mehr herdförmigen Erkrankungen der Schilddrüse, beschreibt Schwerin[30]) zwei Fälle von akuter nicht eitriger Thyreoiditis, bei denen die Schilddrüse in ganzer Ausdehnung geschwollen und druckempfindlich war. Im übrigen war der Verlauf der Erkrankung der für eine akute Thyreoiditis charakteristische. Im vorliegenden Falle war die Erkrankung auch scharf abgegrenzt und erstreckte sich nur auf den lobus pyramidalis. Daher kann man wohl die Thyreoiditiden nicht nach herdförmigen und diffusen Erkrankungen, wie es Simmonds vorgeschlagen hat, scheiden. Die Übergänge von herdförmiger zu diffuser Thyreoiditis sind viel zu häufig. Die wenigen oben angeführten Fälle, die alle in das Gebiet der akuten

[28]) Simmonds (23).
[29]) Dunger (5).
[30]) Schwerin (25).

Thyreoiditis gehören, zeigen dies schon. Wenn man sich nun vollends noch vor Augen hält, was Schwerin in seinem Schlußsatz sagt:

„Ich möchte glauben, daß akute Entzündungen der Schilddrüse leichterer Natur nicht so extrem selten sind, wie es nach den spärlichen Angaben in der Literatur der Fall zu sein scheint. Wahrscheinlicher werden derartige Affektionen viel häufiger von den praktischen Ärzten als von den Spezialisten und Klinikern beobachtet"

so scheint es beinahe, als ob viel zu wenig Fälle von Thyreoiditiden bekannt sind, um solche Fragen klären zu können, die über die näheren Vorgänge in der Schilddrüse bei Entzündungen Aufschluß geben können. Erst ein genaues Studium der Erkrankungen der Niere hat es uns ermöglicht, einen tiefen Einblick in die Veränderungen des Organs zu erhalten, und damit in die Lage gesetzt, die Nephritiden zu erkennen und als Nephrosen, Herdnephritiden, diffuse Glomerulinephritiden und Sklerosen einzuteilen. Ebenso kann uns auch nur ein eingehendes Studium der Thyreoiditiden dazu bringen, die für Diagnose und Therapie notwendigen Klärungen zu schaffen.

Zusammenfassend wäre demnach über die Entzündungen der Schilddrüse in Anlehnung an einen Fall chronischer Thyreoiditis simplex bei einem 15 jährigen Mädchen und unter besonderer Berücksichtigung der Thyreoiditis simplex zu sagen:

1. Man muß bei Thyreoiditiden unterscheiden zwischen Entzündungen, die im Anschluß an mehr oder weniger nachweisbare Infektionskrankheiten entstanden sind, mit Veränderungen des Kolloids und Desquamation des Follikelepithels einhergehen und nicht zu dauernden Störungen der Funktion des Organs führen (Thyreoiditis catarrhalis), und ebenfalls sich gern an vorhergegangene äußere Infekte anschließende, doch vielleicht auch ohne solche entstehende Thyreoiditiden, die zu schweren Schädigungen des ganzen Organs und

zu Ausfallserscheinungen führen (Thyreoiditis simplex).

2. Die Thyreoiditis catarrhalis und simplex kann als diffuse und mehr zirkumskripte Erkrankung auftreten.
3. Die von Simmonds als herdförmige Thyreoiditis bezeichneten Erkrankungen der Schilddrüse würde man besser Thyreoiditis purulenta und Thyreoiditis abscedens nennen.
4. Auch bei Thyreoiditis simplex können trotz fibröser Atrophie des Organs Ausfallserscheinungen fehlen. In solchen Fällen können akzessorische Schilddrüsen, die funktionsfähiges Schilddrüsengewebe besitzen, vikariierend eintreten.
5. Die Thyreoiditis simplex kann auch chronisch auftreten und verläuft dann nicht unter den für eine Thyreoiditis typischen Symptomen.

Das Vorkommen von Rundzelleninfiltraten in gesunden und kranken Schilddrüsen soll nicht in die Schlußzusammenfassung gebracht werden. Es genügt, wenn zu dem, was über Vorkommen, Ätiologie und Bedeutung dieser Rundzellenanhäufungen gesagt worden ist, auf die einschlägige Literatur verwiesen wird.

Literaturangabe.

1. Apelt, Münchener Medizin. Wochenschrift 1908/41.
2. Aschoff, L., Pathologische Anatom. Bd. 3/2.
3. Burk, Münchener Medizin. Wochenschrift 1908/41.
4. de Quervain, Mitteil. a. d. Grenzgeb., 2. Supp. 1904/15/297.
5. Dunger, Münchener Medizin. Wochenschrift 1908/36.
6. Erdheim, Beitrag z. Pathol. Anatom. 1904/35.
7. — Beitrag z. Pathol. Anatom. 1903/33.
8. Farner, Virchows Archiv 1896/143.
9. Gletzowa, Virchows Archiv 1907/188.
10. — Virchows Archiv 1911/205.
11. Hedinger, Frankf. Zeitschr. 1901/487.
12. — Frankf. Zeitschr. f. Pathol. 1903/3.
13. Herzel, Zeitschr. f. Nervenheilkunde 1893/4.
14. Ilsenschmidt, Frankf. Zeitschr. f. Pathol. 1910/5.
15. Kloeppel, Beitrag z. Pathol. Anatom. 1911/49.
16. Kocher, Archiv f. Klin. Chirurgie 1910/92.
17. Langhans, Virchows Archiv 1917/189.
18. Lubartsch, Jahreskurse f. ärztl. Fortbildg.
19. Lublinski, Berlin. Klinische Wochenschrift 1913/843.
20. Müller, Archiv f. Klin. Medizin 1893/51.
21. Ribbert, Frankf. Zeitschr. f. Pathologie 1915/18.
22. Ruppaner, Frankf. Zeitschrift 1908.
23. Simmonds, Beitrag z. Pathol. Anatomie 1917/63.
24. — Virchows Archiv f. Pathol. Anatomie 1913/211.
25. Schwerin, Münchener Medizinische Wochenschrift 1908/41.
26. Wilke, Virchows Archiv 1913/211.
27. Zuckermann, Frankf. Zeitschr. f. Pathol 1913/14.

Lebenslauf.

Am 11. März des Jahres 1901 wurde ich als zweiter Sohn des heutigen verstorbenen Oberingenieurs Arthur Schuntermann und seiner Ehefrau Martha geborene Fichtner zu Liegnitz geboren. Bis zu meinem 6. Lebensjahre verblieb ich im Elternhaus. Ich habe noch vier Geschwister, zwei Brüder und zwei Schwestern. Mein älterer Bruder ist als Kind gestorben.

Von meinem 6. Lebensjahre ab besuchte ich das Städtische Johannes-Gymnasium in Breslau. Dortselbst legte ich im Mai 1919 die Reifeprüfung ab, um in den Grenzschutz einzutreten. Von Mai 1919 bis Februar 1920 war ich Soldat im Freikorps Maercker. Im Sommer-Semester 1920 begann ich mein Studium auf der Schlesischen Friedrich Wilhelms-Universität zu Breslau in der Medizinischen Fakultät. Ich war die ganze Studienzeit über in Breslau. Nach fünf Semestern legte ich mein Vorexamen ab, nach 10 Semestern das Staatsexamen. Beide Examina bestand ich mit der Gesamtzensur „gut". Im Oktober bestand ich die mündliche Prüfung des Doktor-Examens. Als Arbeit reichte ich eine mir von Herrn Geheimrat Prof. Dr. Küttner durch Herrn Privatdozent Dr. Rahm übertragene Schrift mit dem Titel „Thyreoiditis simplex chronica" ein.

Während meines Studiums ist von mir durch die gütige Unterstützung von Herrn Prof. Dr. von Eggeling eine wissenschaftliche Arbeit im Anatomischen Anzeiger veröffentlicht worden, deren Titel lautete: „Über kastanienähnliche Bildungen an den Gliedmaßen von Lama huanachus."

Meine Medizinalpraktikantenzeit verbrachte ich drei Monate an der Breslauer Universitäts-Kinderklinik. Seit dem 15. Oktober bin ich am Städtischen Krankenhaus zu Forst auf der Inneren Abteilung tätig. Hier arbeite ich über der „Ausflockung der Serumglobuline nach Matéfy bei Tuberkulosen".

Ich bin katholischer Konfession. Der Staatsangehörigkeit nach bin ich Preuße.

Ich gedenke, mich der inneren Medizin zu widmen.

Erich Schuntermann.